

La dent : composition, forme et fonction

Une dent est un organe vivant composé d'une partie visible, la couronne, et d'une partie cachée, la racine. Chaque dent est formée de trois tissus : l'émail, la dentine et la pulpe.

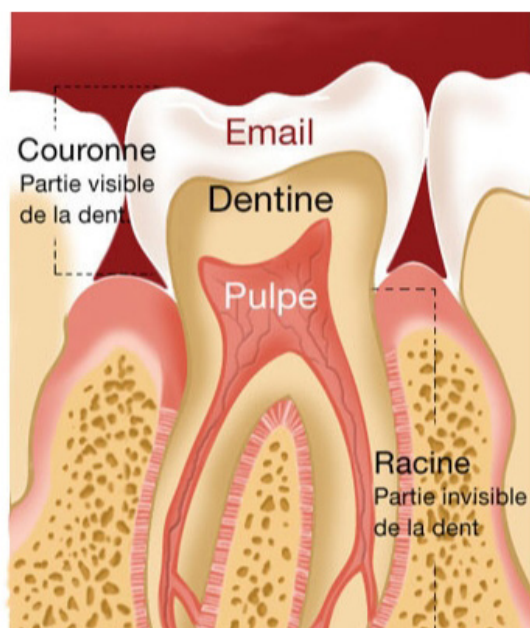
Dents de lait et dents définitives

- Chaque enfant possède normalement 20 dents de lait (ou lactéales). C'est à partir de 6 ans que celles-ci tombent et sont progressivement remplacées par les dents définitives au nombre de 32 (en comptant les dents de sagesse) à l'âge adulte.
- Chez l'adulte comme chez l'enfant, il existe différents types de dents : incisive, canine, molaire, prémolaire. Chacune bénéficie d'une forme spéciale correspondant à un rôle et une fonction spécifique.



— **“ Chaque personne possède normalement 20 dents de lait puis 32 dents définitives en comptant les dents de sagesse. ”**

› LES TROIS TISSUS DE LA DENT



L'exemple d'une molaire.

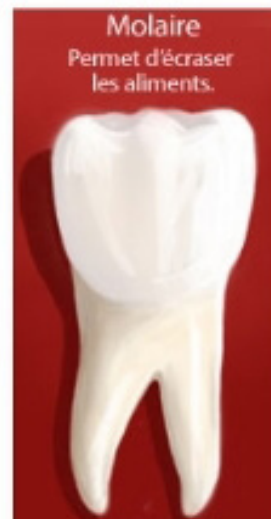
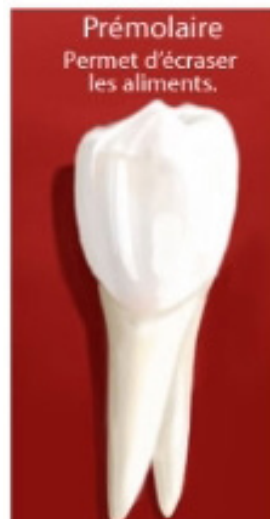- L'émail, tissu le plus dur de l'organisme, est la couche qui recouvre la partie extérieure de la dent. Il la protège des agressions extérieures mais s'use aussi avec le temps et peut subir des altérations qui facilitent les attaques bactériennes et l'apparition de caries.
- La dentine est située entre la pulpe et l'émail. C'est un tissu dur traversé par un réseau de tubules qui communiquent avec le nerf de la dent.
- Enfin, la pulpe est la partie centrale de la dent. Elle contient les nerfs et les vaisseaux sanguins qui innervent et irriguent la dent.

— **“ Avec le temps, l'émail peut subir des altérations qui facilitent les attaques bactériennes. ”**

› FORME ET FONCTION DES DENTS

- Chez l'adulte chaque mâchoire comporte :
 - 4 incisives qui ont un bord droit. Elles servent à attraper les aliments et à les couper.
 - 2 canines qui présentent une pointe et permettent de déchiqueter les aliments.
 - 4 prémolaires et 6 molaires qui sont constituées de plusieurs pointes. Ce sont des dents volumineuses qui permettent d'écraser les aliments.
- En principe, les incisives et les canines présentent une seule racine alors que les prémolaires et les molaires en présentent plusieurs.

— “ Il existe 4 sortes de dents : incisives, canines, molaires et prémolaires. ”



À savoir

Les dents de sagesse peuvent parfois s'infecter ou provoquer des dégâts sur d'autres dents. Dans ce cas, il est parfois préférable de les extraire. Chez certains adultes, les germes des dents de sagesse sont absents. Un contrôle régulier au cabinet permettra d'évaluer votre situation.

Les premières dents de lait (dents temporaires) tombent vers l'âge de 6 ans afin de laisser la place aux dents définitives. On parle alors de denture mixte (lorsque cohabitent en bouche des dents temporaires et des dents définitives) jusqu'à 14 ans environ