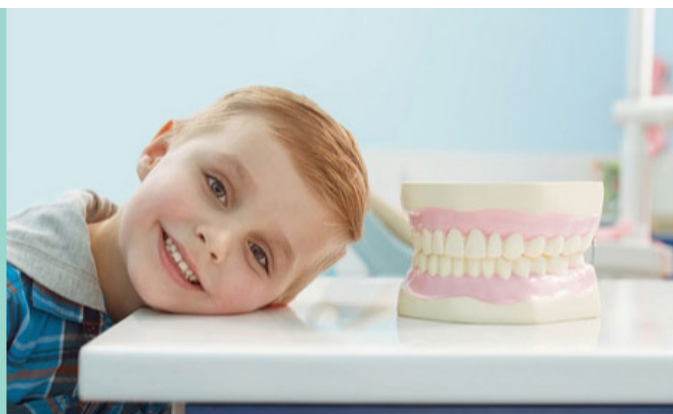

Dents de l'enfant, Dents de l'adulte

De 6 mois et jusqu'à l'âge de 6/7 ans environ, les enfants n'ont que des dents de lait. A 14 ans les dents définitives sont normalement toutes présentes, sauf les dents de sagesse qui apparaissent plus tardivement, entre 18 et 25 ans environ.

Composition de la dentition

- Chez l'enfant, la dentition est constituée de 20 dents de lait : 8 incisives, 4 canines, et 8 molaires de lait. Elles commencent à percer autour de 6 mois.
- Vers l'âge de six ans, les dents de lait tombent progressivement et les dents définitives font leur apparition.
- La dentition définitive des adultes est constituée de 32 dents pour la plupart : 8 incisives, 4 canines, 8 prémolaires, 12 molaires, dont les 4 dents de sagesse (à partir de 18 ans).



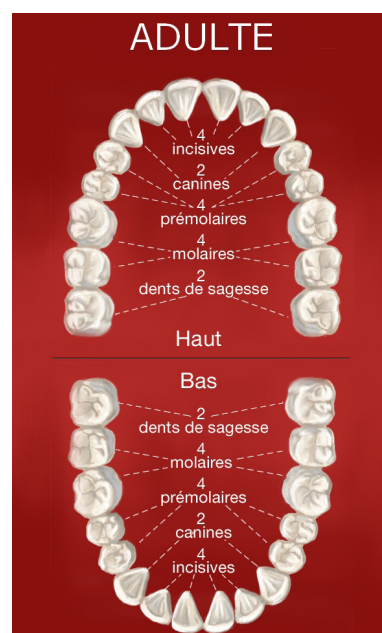
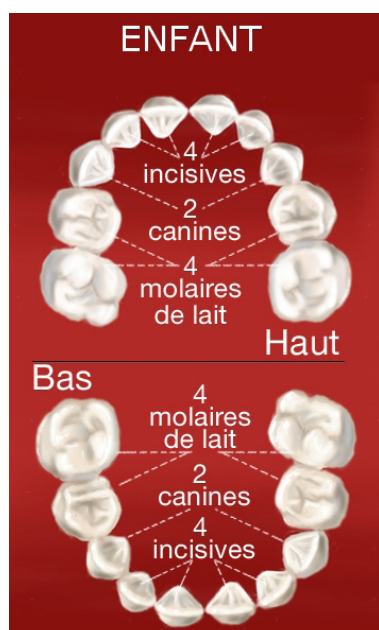
— “ Un enfant a toutes ses dents de lait de 30 mois à 6 ans environ. ”

› FORME ET FONCTION DES DENTS

- Chez l'adulte, les 4 incisives qui ont un bord droit servent à attraper les aliments et à les couper. Les 2 canines qui présentent une pointe permettent de déchiqueter les aliments.
- Les 4 prémolaires et les 6 molaires sont constituées de plusieurs pointes. Ce sont des dents volumineuses qui permettent d'écraser les aliments. En principe, les incisives et les canines

présentent une seule racine alors que les prémolaires et les molaires en présentent plusieurs.

— “ La forme spéciale de chaque dent correspond à un rôle et une fonction spécifique. ”



À savoir

Les dents de sagesse peuvent parfois s'infecter ou provoquer des dégâts sur d'autres dents.

Dans ce cas, il est parfois préférable de les extraire. Un contrôle régulier au cabinet permettra d'évaluer votre situation.

Chez l'enfant, il est nécessaire de prendre soin de ses dents de lait même si elles sont destinées à tomber. Les bonnes habitudes alimentaires et de brossage doivent commencer dès l'apparition des premières dents.

Parfois, une dent de lait tombe mais n'est pas remplacée, ou elle reste en bouche car la dent définitive n'arrive pas. On parle alors d'agénésie dentaire. Elle peut concerner une ou plusieurs dents. Parlez-en à votre chirurgien-dentiste qui établira un diagnostic complet à l'aide d'une radiographie.